

Objawy neurologiczne i neuropsychologiczne w przewlekłej postaci choroby Whipple’a – opis przypadku

Neurological and neuropsychological complications in the course of chronic Whipple’s disease – case report

Izabela Dymon¹, Justyna Tabaka-Pradela¹, Katarzyna Knast¹,
Dominika Dudek², Monika Rudzińska¹

¹ Katedra i Klinika Neurologii, Wydział Lekarski ŚUM w Katowicach

² Zakład Zaburzeń Afektywnych, Katedra Psychiatrii, Wydział Lekarski UJ CM

Summary

Introduction. Whipple’s disease (WD) is a chronic, multisystemic infectious disease caused by Gram-positive bacillus *Tropheryma whipplei* (*T.w.*). Its common symptoms arise in the digestive system, however, during the infection the CNS (Central Nervous System) may also be affected.

Aim. The aim of this work is to present a case report of a patient diagnosed with Whipple’s disease with dominant neuropsychological and behavioural complications in the late phase.

Conclusions. Whipple’s disease is a rare disease with possible neurological and neuropsychiatric complications. Neurological disorders (eye movement disorders, myoclonus, oculoskeletal miorythmia, progressive dementia) may develop in spite of correct pharmacological treatment. Apart from its classical symptoms, unspecified cognitive function disorders and autonomic nervous system disorders may develop. Providing right antibiotic treatment may not always lead to complete remission or prevent neuropsychiatric complications. However, early diagnosis and clinical alertness allow to administer right treatment and improve further prognosis.

Słowa kluczowe: choroba Whipple’a, powikłania neurologiczne, zaburzenia behawioralne

Key words: Whipple’s disease, neurological complications, behavioural symptoms.

Wstęp

Choroba Whipple'a jest przewlekłą, układową, wielonarządową chorobą infekcyjną [1–3]. Występowanie w jej przebiegu zaburzeń funkcji poznawczych, zaburzeń afektywnych i behawioralnych powoduje skierowanie chorego w pierwszej kolejności do diagnostyki i leczenia psychiatrycznego, a tym samym opóźnia właściwą diagnozę. Po raz pierwszy choroba została opisana pod nazwą lipodystrofii jelitowej w 1907 roku przez George'a Hoyt Whipple'a, który zwrócił uwagę na specyficzne morfologiczne zmiany krezkowych węzłów chłonnych oraz przewodu pokarmowego [1, 4–6]. Czynnikiem etiologicznym choroby Whipple'a jest Gram-dodatnia pałeczka *Tropheryma whippelii* przypominająca wyglądem prątek gruźlicy i antygenowo podobna do paciorkowców grupy B i D oraz do wywołującej czerwonkę bakterii *Shigella flexneri* [3, 7–10].

Choroba Whipple'a jest schorzeniem rzadkim, dotyczącym 0,01% populacji, mimo że liczbę bezobjawowych nosicieli bakterii w ślinie i jelitach szacuje się na 3–5% [11, 12]. W 98,5% przypadków choroba dotyka mężczyzn rasy kaukaskiej ze szczytem zachorowania w wieku ok. 40–50 lat [2, 11]. Rocznie na świecie rejestruje się 18–30 nowych zachorowań [11, 12].

Obraz kliniczny choroby Whipple'a jest mało charakterystyczny. Zwłaszcza początek bywa identyczny z innymi chorobami przewodu pokarmowego. Biegunka z domieszką krwi lub bez, gorączka, bóle brzucha, powiększenie węzłów chłonnych oraz znaczna utrata masy ciała stanowią najczęstszą manifestację infekcji *Tropheryma whippelii*. Zakażeniu może towarzyszyć hiperpigmentacja i zapalenie surowicówki. Wędrujące zapalenie wielostawowe, bez towarzyszących objawów brzusznych (80% przypadków), może na wiele lat wyprzedzać objawy ze strony innych układów. Dotyczy ono głównie dużych stawów (w ok. 20% stawów kręgosłupa) i nie ma charakteru destrukcyjnego [2–4, 13–16]. W przebiegu choroby obserwuje się okresy zaostrzeń i remisji.

Objawy neurologiczne pojawiają się w trakcie wieloletniego przebiegu choroby zwykle u 20–40% chorych [1–4]. Zazwyczaj są to różnego stopnia deficyty ruchomości gałek ocznych, ataktyczne zaburzenia chodu, zaburzenia pamięci i koncentracji oraz zaburzenia zachowania i osobowości. Mogą występować także objawy depresyjne i zaburzenia snu, jakościowe i ilościowe zaburzenia świadomości, zapalenie mózgu czy opon mózgowo-rdzeniowych [1, 2, 4, 17–19].

W badaniach laboratoryjnych najczęściej obserwuje się istotny wzrost markerów ostrej fazy, niedokrwistość mikrocytarną z niedoboru żelaza, hypoalbuminemię, dyselektrolitemię (hipokaliemię, hipokalcemię). Poza tym występują liczne patologie narządowe i zespoły niedoborowe (przeważnie niedobór witamin D i K) wynikające m.in. z zespołu złego wchłaniania [20], a także związane z obecnością makrofaagów PAS-dodatnich w różnych organach (jelicie cienkim i jelicie grubym, żołądku, wątrobie, trzustce, nerkach, sercu, płucach, ośrodkowym układzie nerwowym i płynach ustrojowych) [4, 5, 21, 22].

Rozpoznanie choroby Whipple'a ustala się na podstawie wyniku badań histopatologicznych wycinków błony śluzowej dwunastnicy i/lub jelita cienkiego pobranych

podczas głębokiej endoskopii oraz wyniku badań genetycznych z materiału pobranego z tkanek i płynów ustrojowych [23]. W badaniu mikroskopowym obserwuje się charakterystyczny obraz nacieczenia piankowatymi, PAS-dodatnimi makrofagami blaszki właściwej i podśluzówkowej jelita cienkiego w otoczeniu Gram-dodatnich pałeczek, z towarzyszącym poszerzeniem śluzówkowych i podśluzówkowych naczyń limfatycznych i zniszczeniem struktury kosmków [2, 4, 20, 24].

Zalecaną terapią w chorobie Whipple'a jest parenteralne podanie antybiotyku przenikającego barierę krew–mózg, (np. ceftriakson 2 g dożylnie raz na dobę przez 14 dni), a następnie 12-miesięczne doustne leczenie trimetoprimem/sulfametoksazolem (2 x 1 tabl. a 960 mg) [5]. Ocena skuteczności leczenia opiera się na wykonywanych okresowo kontrolnych badaniach mikroskopowych (biopsjach błony śluzowej jelita cienkiego) i biochemicznych, ze szczególną oceną parametrów stanu zapalnego oraz stopnia wyrównania niedoborów [1, 4, 5, 19, 25–28].

Przy odpowiednim leczeniu krótkoterminowe rokowanie jest dobre, jednak nawroty choroby mogą wystąpić po kilku latach, nawet w przypadku właściwego i prawidłowo prowadzonego leczenia. W piśmiennictwie opisuje się 2–33% przypadków nawrotu choroby po średnim okresie trwania ok. 5 lat. Dotyczy to w szczególności pacjentów z zajęciem OUN oraz pacjentów leczonych jednym antybiotykiem, a także leczonych antybiotykami nieprzenikającymi bariery krew–mózg. W razie braku reakcji na leczenie lub częstych nawrotów może dojść do skrajnego wyniszczenia organizmu, kończącego się zgonem [5, 15]. Niepodjęcie leczenia choroby manifestującej się objawami neurologicznymi przebiegać może gwałtownie, doprowadzając do zgonu w ciągu roku.

Opis przypadku

54-letni pacjent, z wyższym wykształceniem, żonaty, jedno dziecko (dorosły syn), do maja 2010 roku pracownik banku, aktywny zawodowo do początku 2013 roku, aktualnie rencista, bez obciążeń rodzinnych chorobami psychicznymi i neurologicznymi. Przyjęty został do Kliniki Neurologii Centralnego Szpitala Klinicznego w Katowicach w celu diagnostyki pogarszającego się od około 1,5 roku stanu ogólnego z wyniszczeniem oraz stopniowo narastającymi objawami neurologicznymi pod postacią zaburzeń ruchomości gałek ocznych z двоjeniem obrazu, znacznej męczliwości z opadaniem powiek, zaburzeń mowy i pamięci, nadmiernej senności ze spowolnieniem psychoruchowym, zaburzeń chodu i równowagi z częstymi upadkami.

Chory obciążony trombofilią w przebiegu wrodzonej koagulopatii z mutacją genu czynnika V typu Leiden, cukrzycą typu 2, przewlekłą obturacyjną chorobą płuc, przebyłą w 2006 roku zatorowością płucną w przebiegu nawracającej zakrzepicy żył głębokich prawej kończyny dolnej. Ponadto z wywiadu wiadomo, że od około 10 lat u chorego obserwowano obniżoną tolerancję wysiłku, nawracające bóle i obrzęki głównych stawów kończyn górnych, plamy rumieniowo-żółtaczki na skórze klatki piersiowej. Od lutego 2010 roku był kilkakrotnie hospitalizowany na oddziałach internistycznych z powodu dolegliwości gastrycznych pod postacią kurczowych bólów brzucha, tłuszczowej biegunki, znacznego spadku masy ciała (około 36 kg w ciągu pół roku) i utrzymującego się stanu podgorączkowego. W wykonywanych wówczas

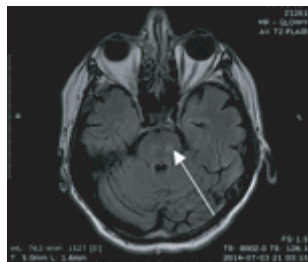
badaniach laboratoryjnych stwierdzono utrzymujące się podwyższone parametry stanu zapalnego, niedokrwistość, hipoproteinemię i dyselektrolitemię. Po wykonaniu badań endoskopowych jelita grubego wysunięto podejrzenie niespecyficznego zapalenia jelit – obserwacja w kierunku choroby Leśniowskiego–Crohna. Po kilku miesiącach empirycznego leczenia powtórzono badania diagnostyczne jelita grubego (badania histopatologiczne), na podstawie których postawiono rozpoznanie choroby Whipple’a, zastosowano antybiotykoterapię parenteralnie z następową kontynuacją w postaci leczenia doustnego (trimetoprim/sulfametoksazol) przez okres 12 miesięcy. Od momentu włączenia leczenia obserwowano poprawę stanu ogólnego pacjenta, korelującą z lepszym samopoczuciem, przyrostem masy ciała i poprawą parametrów laboratoryjnych. Przez kolejne 1,5 roku stan chorego był stabilny, kontynuowano leczenie choroby podstawowej i chorób towarzyszących. Od początku 2013 roku u chorego obserwowano narastające objawy neurologiczne i psychiatryczne: apatię, zaburzenia pamięci, wahania nastroju, adynamię z nadmierną sennością. Stopniowo pojawiły się również odchylenia z zakresu nerwów czaszkowych, układu autonomicznego, zaburzenia chodu i równowagi z częstymi upadkami, zaburzenia postawy. W tym okresie deficyty behawioralne i neurologiczne, bez nasilenia manifestacji ze strony przewodu pokarmowego, dominowały w obrazie klinicznym.

W badaniu neurologicznym przy przyjęciu stwierdzono: spowolnienie psychoruchowe, hipomimię, objawy deliberacyjne, dyzartrię, porażenie ruchu gałek ocznych do boków i ku górze, tetraparezę z zaznaczonym wzmożonym napięciem mięśniowym typu mieszanego (piramidowo-pozapiramidowego), mioklonie w obrębie twarzy i prawej kończyny górnej, chód na szerszej podstawie oraz zaburzenia aktywności prostej i złożonej oraz zaburzenia ze strony układu wegetatywnego.

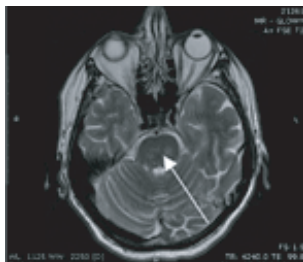
W badaniu neuropsychologicznym dominowały zaburzenia funkcji poznawczych pod postacią lekkiego oępienia o charakterystyce czołowo-podkorowej. Stwierdzono między innymi osłabione procesy uwagi, uczenia słuchowo-werbalnego, przypominania i rozpoznawania, z obniżeniem fluencji słownej, funkcji wykonawczych i obniżeniem napędu. W szczegółowych testach: MMSE (Mini Mental State Examination; wynik nieskorygowany): 23 pkt; TRZ (Test Rysowania Zegara): wykonanie nieznacznie osłabione (błędy semantyczne) (-, +, +); TMT (Trial Making Test, test łączenia punktów): deficyty wzrokowe – jakościowa ocena testu: część A: prawidłowa, część B: trudności z utrzymaniem instrukcji; AVLT (test 15 słów Reya, test uczenia słuchowo-werbalnego): rosnąca krzywa uczenia, z cechami męczliwości; BDI (Skala Depresji Becka): 7 pkt, bez cech depresji; BVRT (Benton Visual Memory Test, test pamięci wzrokowej Bentona): odpowiedzi prawidłowe: 9, błędy: 1.

W badaniu psychiatrycznym chory był prawidłowo, wszechstronnie zorientowany, w kontakcie werbalnym logicznym, mowa była niewyraźna, nastrój z tendencją do obojętności. Afekt mało żywy, tok myślenia nieco zaburzony, chory zgłaszał skargi na zaburzenia pamięci, nie obserwowano cech niepokoju ruchowego. Aktywność prosta była zachowana, natomiast aktywność złożona była osłabiona. Widoczna była męczliwość, spowolnienie psychoruchowe i apatia. Nie obserwowano objawów wytwórczych o charakterze omamów czy urojeń, chory zaprzeczał myślom i tendencjom samobójczym. Pacjent skarżył się na zaburzenia snu z nadmierną sennością w ciągu dnia.

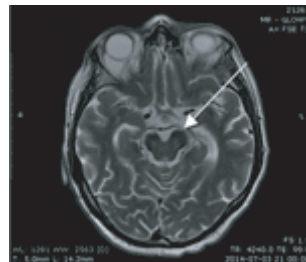
W MR głowy (ryc. 1 i 2) stwierdzono liczne drobne hiperintensywne ogniska położone podkorowo w obrazach T2 (głównie w obrębie mostu i śródmózgowia) oraz pojedyncze zmiany położone w istocie białej okołokomorowo (ryc. 3).



Ryc. 1. MR głowy z kontrastem w obrazach T2 zależnych i T2 FLAIR



Ryc. 2. MR głowy z kontrastem w obrazach T2 zależnych i T2 FLAIR



Ryc. 3. MR głowy z kontrastem w obrazach T2 zależnych i T2 FLAIR

Dyskusja

Prezentowany przypadek pokazuje szerokie spektrum objawów neurologicznych i neuropsychologicznych u pacjenta z przewlekle i nawrotowo przebiegającą chorobą Whipple'a. Należy podkreślić, że do objawów zajęcia OUN w przebiegu tej choroby należą objawy neuropsychologiczne, które ujawniają się stosunkowo późno, zwykle gdy występują już wyraźne deficyty neurologiczne. W opisywanym przypadku pierwszymi objawami sugerującymi możliwość zajęcia OUN były zaburzenia behawioralne i otępienie (zaburzenia pamięci, nastroju, zaburzenia snu, apatia), dopiero w drugiej kolejności pojawiły się typowe objawy neurologiczne wskazujące na objęcie procesem chorobowym OUN, przy braku manifestacji klinicznej ze strony przewodu pokarmowego w tym okresie. Z drugiej strony zaburzenia behawioralne u pacjenta mogły też wynikać z długotrwałego przebiegu choroby, stosunkowo późno postawionego rozpoznania, mnogości objawów, wielokrotnych hospitalizacji, a co za tym idzie – braku stabilizacji społeczno-zawodowej chorego. Na uwagę zasługuje również fakt, że w chwili ujawnienia się objawów neurologicznych i neuropsychologicznych pacjent pozostawał w fazie remisji gastroenterologicznej. Podobnie nietypowe było to, że objawy neurologiczne i neuropsychiatryczne pojawiły się podczas stosowanej przewlekle antybiotykoterapii. Wśród opisanych dotychczas przypadków antybiotykoterapia powodowała remisję objawów neurologicznych (zaburzeń spojrzenia i objawów ogniskowych), także wycofanie się objawów otępienia i zaburzeń behawioralnych, a oporność na takie leczenie powodowała zazwyczaj szybki niepomyślny przebieg, w przeciwieństwie do stopniowej progresji choroby u obserwowanego pacjenta.

Choroba Whipple'a, w swym skrytym, podstępnie przebiegającym, przewlekłym i wielonarządowym obrazie klinicznym, zazwyczaj charakteryzuje się trzema stadiami rozwoju. Jako pierwsze pojawiają się niespecyficzne dolegliwości stawowe ze strony kończyn górnych i dolnych, które – jak wynika z piśmiennictwa – w około

3/4 przypadków wyprzedzają pozostałe symptomy choroby o około sześć lat [16]. Objawy nie korelują ze zmianami w badaniu fizykalnym oraz testami laboratoryjnymi (surowiczo-ujemne). Ponadto chorzy skarżą się na ogólne złe samopoczucie, osłabienie, męczliwość, objawy gastryczne, kaszel i bóle w klatce piersiowej, stany podgorączkowe [2, 4, 22, 29]. Manifestacją drugiego etapu choroby są dolegliwości gastroenterologiczne w postaci tłuszczowych biegunek z kurczowymi bólami brzucha oraz wyraźnym spadkiem masy ciała. Kolejne stadium choroby przebiega z wyniszczeniem, kacheksją, zespołem złego wchłaniania, hiperpigmentacją skóry i limfadenopatią [4, 14–16]. U prezentowanego chorego ustalenie rozpoznania oraz włączenie prawidłowego leczenia zajęło blisko pięć lat, a od początku dolegliwości stawowych do diagnozy upłynęło prawie 15 lat.

Wiek pacjenta, niespecyficzne, wieloletnie wędrujące dolegliwości wielostawowe, z postępującym spadkiem tolerancji wysiłku, poprzez właściwą manifestację dolegliwości ze strony przewodu pokarmowego i wtórnymi do objawów: wyniszczeniem, zespołem złego wchłaniania, towarzyszącymi zmianami skórnymi oraz powikłaniami neurologicznymi stanowią niepatognomoniczny, ale prawdopodobny obraz lipodystrofii jelitowej [5, 30–32]. Jak wspomniano, rozpoznanie choroby Whipple'a klasycznie opiera się na wyniku badania histopatologicznego wycinka jelita cienkiego i wykazaniu w preparacie makrofagów barwiących się metodą PAS [2, 3, 5, 22]. W związku z tym, że PAS-dodatnie makrofagi można wykazać również w przebiegu innych chorób, aktualnie rekomenduje się wykonanie równoległe z badaniem mikroskopowym analizy materiału genetycznego *Tropheryma whippelii* (T.w.) metodą specyficznej polimerazowej reakcji łańcuchowej (PCR) [23, 24, 33]. Jeżeli wycinek jelita nie wykazuje dodatniej reakcji PAS, w celu postawienia właściwej diagnozy można pobrać materiał tkankowy z innych narządów (wątroby, nerek, żołądka, płynu mózgowo-rdzeniowego, węzła chłonnego, płynu z ciała szklстого, a nawet mózgu). W przypadku gdy wszystkie wykonane badania są negatywne, a podejrzenie choroby Whipple'a z zajęciem OUN jest wysoce prawdopodobne, wskazane jest wykonanie biopsji stereotaktycznej mózgu [19, 34]. Badanie płynu mózgowo-rdzeniowego (PMR) nie wykazuje specyficznych zmian u około połowy chorych. W celu monitoringu terapii w trakcie jej trwania rekomenduje się powtarzanie badania PMR po dwóch tygodniach, sześciu miesiącach i trzech latach leczenia, nawet wówczas, gdy pierwsze badanie charakteryzują stosunkowo niskie stężenie białka i niespecyficzna pleocytoza [19, 34]. W diagnostyce różnicowej lipodystrofii jelitowej bierze się pod uwagę choroby neurozwyrodnieniowe (przede wszystkim postępujące porażenie nadjądrowe – PSP, chorobę Alzheimera – AD, otępienie z ciałami Lewy'go), choroby infekcyjne i ich powikłania z zajęciem OUN (kiła, neuroborelioza, neurobruceloza, gruźlica, infekcje bakteryjne, pasożytnicze, wirusowe), choroby prionowe (choroba Creutzfeldta-Jacoba – CJD), zespoły złego wchłaniania, powikłania neurologiczne chorób metabolicznych, choroby nowotworowe i zespoły paraneoplastyczne oraz choroby autoimmunologiczne (sarkoidoza, zapalenia naczyń) [17, 24].

Testy neuropsychologiczne oraz kliniczne badania neurologiczne, w tym badania neuroobrazowe mózgu, bez potwierdzenia histopatologicznego lub genetycznego zakażenia T.w., nie są w stanie potwierdzić jednoznacznie rozpoznania choroby Whipple'a

[5]. Istotne jest natomiast, aby prawidłowo ocenić, czy występujące zaburzenia behawioralne i depresyjne leżą w obrazie klinicznym choroby i wynikają z uszkodzenia OUN, czy też są reakcją chorego na przedłużający się proces chorobowy lub współistniejące powikłania wielonarządowe, czy też wynikają z toczącego się procesu otępiennego [1, 2, 4, 35]. Deficyty poznawcze, zaburzenia korowe i wyższych czynności mózgowych (pamięć, uwaga, funkcje wykonawcze, praxja) oraz progresja zaburzeń osobowości i zachowania rozwijają się podstępnie. Często identyfikowane są jako objawy starzenia, rozwijającej się lub współistniejącej choroby Alzheimera. Należy jednak zaznaczyć, że u pacjentów z chorobą Whipple'a, w regularnie wykonywanych szczegółowych testach psychologicznych, wykazanie tych objawów i obserwowana ewentualna progresja w kolejnych badaniach może być dowodem nieskuteczności farmakoterapii i/lub postępu choroby, co znacznie pogarsza rokowanie [2, 17]. W psychofarmakoterapii objawowej lipodystrofii jelitowej stosowane są leki ze wszystkich grup w zależności od rodzaju i stopnia nasilenia zaburzeń psychiatrycznych. Stosuje się m.in. normotymiki, neuroleptyki: przeciwpsychotyczne oraz przeciwłękowe, leki nasenne i uspokajające, a także psychoanaleptyczne: przeciwd depresyjne, psychostymulujące, nootropowe i prokognitywne. Nie ma szczególnych przeciwwskazań do stosowania ww. grup leków, poza przeciwwskazaniami ogólnymi oraz związanymi ze stanem klinicznym pacjenta, a także wynikającymi ze schorzeń towarzyszących. Przewlekłe przyjmowanie leków psychotropowych wymaga regularnej kontroli parametrów biochemicznych i morfotycznych krwi i moczu.

Wnioski

Objawy behawioralne i neuropsychologiczne mogą występować w przebiegu choroby Whipple'a. Mogą być one pierwotnie związane z lipodystrofią jelitową bądź stanowić objaw wtórny do leczenia i wielonarządowych powikłań tej choroby. Powoli postępujące otępienie, porażenie nadjądrowe, bóle głowy, mioklonie, dysfunkcja podwzgórza, miorytmie oczno-szkieletowe stanowią najczęstszą manifestację zajęcia OUN w przebiegu choroby Whipple'a [1, 2, 5, 18, 19, 29]. Nawet prawidłowo zastosowana antybiotykoterapia nie stanowi zapewnienia pełnej remisji choroby i tym samym uniknięcia wystąpienia powikłań ze strony OUN. Prezentowany przypadek dowodzi, że wielospecjalistyczna opieka kliniczna pozwala na uchwycenie zaburzeń neurobehawioralnych już na wczesnym etapie zajęcia OUN [3, 5, 36]. Niespecyficzny przebieg i obraz kliniczny lipodystrofii jelitowej stanowią w dalszym ciągu wyzwanie diagnostyczne dla klinicystów [5].

Piśmiennictwo

1. Compain C, Sacre K, Puéchal X, Klein I, Vital-Durand D, Houeto JL i wsp. *Central nervous system involvement in Whipple disease: clinical study of 18 patients and long-term follow-up*. *Medicine (Baltimore)* 2013; 92(6): 324–330.
2. França MC Jr, de Castro R, Balthazar MLF, Malveira GLS, Pirani C Jr, Deus-Silva LA i wsp. *Whipple's disease with neurological manifestations case report*. *Arq. Neuropsiquiatr.* 2004; 62(2-A): 342–346.
3. Matthews BR, Jones LK, Saad DA, Aksamit AJ, Josephs KA. *Cerebellar ataxia and central nervous system Whipple disease*. *Arch. Neurol.* 2005; 62(4): 618–620.
4. Kiyooki U, Takashi S, Tomonori Y, Takahito M, Yoshie I, Hiroji S i wsp. *Central nervous system relapse of Whipple's disease*. *Intern. Med.* 2012; 51(15): 2045–2050.
5. Wroe SJ, Pires M, Harding B, Youl BD, Shorvon S. *Whipple's disease confined to the CNS presenting with multiple intracerebral mass lesions*. *J. Neurol. Neurosurg. Psychiatry* 1991; 54(11): 989–992.
6. Whipple GH. *A hitherto undescribed disease characterized anatomically by deposits of fat and fatty acids in the intestinal and mesenteric lymphatic tissues*. *Johns Hopkins Hosp. Bull.* 1907; 198: 383–389.
7. Cohen AS, Schimmel EM, Holt PR, Isselbacher KJ. *Ultrastructural abnormalities in Whipple's disease*. *Proc. Soc. Exp. Biol. Med.* 1960; 105: 411–414.
8. Cheers WC Jr, Ashworth CT. *Electron microscopic study of the intestinal mucosa in Whipple's disease. Demonstration of encapsulated bacilliform bodies in the lesion*. *Gastroenterology* 1961; 41: 129–138.
9. Yardley JH, Hendrix TR. *Combined electron and light microscopy in Whipple's disease – demonstration of "bacillary bodies" in the intestine*. *Johns Hopkins Hosp. Bull.* 1961; 109: 80–98.
10. Relman DA, Schmidt TM, MacDermott RP, Falkow S. *Identification of the uncultured bacillus of Whipple's disease*. *N. Engl. J. Med.* 1992; 327: 293–301.
11. Dobbins WO 3rd. *Whipple's disease*. Springfield, III, Illinois: Charles C. Thomas, 1987.
12. Enzinger FM, Helwig EB. *Whipple's disease: a review of the literature and report of fifteen patients*. *Virch. Arch. Pathol. Anat.* 1963; 336: 238–269.
13. Fleming JL, Wiesner RH, Shorter RG. *Whipple's disease: clinical, biochemical and histopathologic features and assessment of treatment in 29 patients*. *Mayo Clin. Proc.* 1988; 63: 539–551.
14. Maizel H, Ruffin JM, Dobbins WO. *Whipple's disease: a review of 19 patients from one hospital and a review of the literature since 1950*. *Medicine (Baltimore)* 1970; 49: 175–205.
15. Durand DV, Lecomte C, Cathébras P, Rousset H, Godeau P. *Whipple disease. Clinical review of 52 cases. The SNFMI Research Group on Whipple Disease. Societe Nationale Francaise de Medecine Interne*. *Medicine (Baltimore)* 1997; 76: 170–184.
16. Puechal X. *Whipple's disease and arthritis*. *Curr. Opin. Rheumatol.* 2001; 13: 74–79.
17. Anderson M. *Neurology of Whipple's disease*. *J. Neurol. Neurosurg. Psychiatry* 2000; 68: 2–5.
18. Manzel K, Tranel D, Cooper G. *Cognitive and behavioral abnormalities in case of central nervous system Whipple's disease*. *Arch. Neurol.* 2000; 57: 399–403.
19. Rowland LP, Pedley TA. *Neurologia Merritta*. Tom 1. Wydanie III. Wrocław: Urban & Partner; 2012.
20. Dobbins WO 3rd. *The diagnosis of Whipple's disease*. *N. Engl. J. Med.* 1995; 332: 390–392.

21. Hendrix JP, Black-Schaffer RW, Withers P, Handler P. *Whipple's intestinal lipodystrophy. Report of four cases and discussion of possible pathogenic factors.* Arch. Intern. Med. (Chic.) 1950; 85: 91–131.
22. Ratnaik R. *Whipple's disease.* Postgrad. Med. J. 2000; 76(902): 760–766.
23. Maiwald M, Schuhmacher F, Ditton HJ, von Herbay A. *Environmental occurrence of the Whipple's disease bacterium (Tropheryma whippelii).* Appl. Environ. Microbiol. 1998; 64: 760–762.
24. Lewicki J. *Badania histologiczne, histochemiczne i mikroskopowo-elektronowe w przypadku choroby Whipple'a.* Pol. Arch. Med. Wewn. 1973; 50: 821–825.
25. Loughran D, Beale L, Lodge F, Habboush H, Stock D. *Whipple's in the valleys: a case of Whipple's with thrombocytopenia and endocarditis.* J. Clin. Pathol. 2014; 67(5): 445–448.
26. Feurle GE, Junga NS, Marth T. *Efficacy of ceftriaxone or meropenem as initial therapies in Whipple's disease.* Gastroenterology 2010; 138(2): 478–486.
27. Moos V, Loddenkemper C, Schneider T. *Tropheryma whippelii infection. Colonization, self-limiting infection and Whipple's disease.* Pathologe 2011; 32(5): 362–370.
28. Touthou V, Fenollar F, Cassoux N, Merle-Beral H, LeHoang P, Amoura Z i wsp. *Ocular Whipple's disease: therapeutic strategy and long-term follow-up.* Ophthalmology 2012; 119(7): 1465–1469.
29. Abreu P, Azevedo E, Lobo L, Moura CS, Pontes C. *Whipple disease and central nervous system.* Acta Med. Port. 2005; 18(3): 199–208.
30. Jirout CF, Ballina GF, Fernandez SJ, Queiro SR, Ordas CC, Rodriguez PA. *Atypical manifestations of Whipple's disease.* An. Med. Interna 2001; 18: 24–26.
31. Gruner U, Goesch P, Donner A, Peters U. *Morbus Whipple's and non-Hodgkin lymphoma.* Z. Gastroenterol. 2000; 39: 305–309.
32. Lagier JC, Fenollar F, Raoult D. *Whipple's disease and Tropheryma whippelii infections in internal medicine. When thinking about it? How to treat?* Rev. Med. Interne 2014; 35(12): 801–807.
33. Hendrix JPB, Black-Schaffer RW, Withers P, Handler P. *Whipple's intestinal lipodystrophy. Report of four cases and discussion of possible pathogenic factors.* Arch. Intern. Med. 1950; 85: 91–131.
34. Gerard A, Sarrot-Reynauld F, Liozon E, Cathebras P, Besson G, Robin C. *Neurologic presentation of Whipple disease: report of 12 cases and review of the literature.* Medicine (Baltimore) 2002; 81(6): 443–457.
35. Balasa M, Gelpi E, Rey MJ, Vila J, Ramió-Torrentà L, Quiles Granada AM. *Clinical and neuropathological variability in clinically isolated central nervous system Whipple's disease.* Brain Pathol. 2014; 24(3): 230–238.
36. Black DF, Aksamit AJ, Morris JM. *MR imaging of central nervous system Whipple disease: A 15-year review.* AJNR Am. J. Neuroradiol. 2010; 31: 1493–1497.

Adres: Monika Rudzińska
Katedra i Klinika Neurologii, Wydział Lekarski
Śląski Uniwersytet Medyczny w Katowicach
SP Centralny Szpital Kliniczny,
40-752 Katowice, ul. Medyków 14

Otrzymano: 19.07.2015

Zrecenzowano: 11.08.2015

Otrzymano po poprawie: 27.11.2015

Przyjęto do druku: 25.12.2015